

KADIN HASTALIKLARI ve DOĞUM

KADIN GENİTAL SİSTEM ANATOMİSİ

1. Vulvada fourchette ile vajinal açıklık arasında kalan alana ne ad verilir?
- A) Mons pubis
B) Nymphae
C) Fossa navikularis
D) Bulbus vestibuli
E) Himen feminus

Doğru cevap: C

2.

- I. Klitoris
II. Bulbus vestibuli
III. Himen feminus

Yukarıdaki vulvar yapılardan hangisi veya hangileri erektil özelliğe sahiptir?

- A) Yalnız I
B) Yalnız II
C) Yalnız III
D) I ve II
E) I ve III

Doğru cevap: D

3. Bulbus vestibuli ile ilgili aşağıdaki ifadelerden hangisi yanlıştır?

- A) Anatomik olarak labium minusların altında yer alır.
B) Erektile özelliğe sahiptir.
C) Bartholin bezleriyle komşudur.
D) Erkekteki korpus spongiosum penisin homoloğudur.
E) Vestibüle açılan oluşumlardan biridir.

Doğru cevap: E

4. Yirmi dört yaşında 1 aylık evli kadın hasta eşile cinsel birleşme yaşayabildiğini ancak cinsel birleşme sırasında şiddetli vajinal kuruluk şikayeti olduğunu söylüyor. Hastanın yapılan kan tetkiklerinde hormon profili normal ve abdominal ultrasonografisinde endometriyum kalınlığı 8 mm, her iki overi doğal görünümde saptanıyor.

Bu hastada yaşanan sorunun en olası kaynağı aşağıdakilerden hangisidir?

- A) Mons pubis
B) Labium majus pudendi
C) Bulbus vestibuli
D) Glandula vestibularis major
E) Himen

Doğru cevap: D

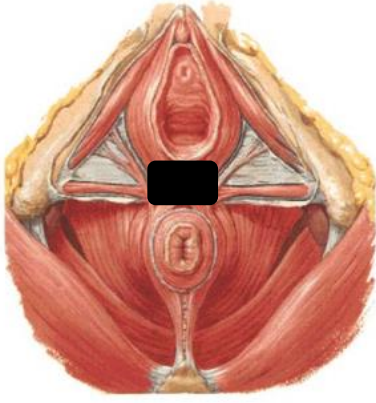
5. Otuz dört yaşında kadın hasta idrar yaptıktan sonra temizliği esnasında genital bölgede eline gelen dokulardan şikayetçi olarak jinekoloğa başvuruyor. Öyküsünden 4 kez vajinal yolla doğum yaptığı, 2 kez ilk trimester abortları nedeniyle küretaj yapıldığı öğreniliyor. Yapılan spekulum muayenesi sonucunda himen bölgesinde yaklaşık 1 cm lik ekzofitik lezyon izleniyor.

Bu hastada en olası tanı aşağıdakilerden hangisidir?

- A) Rektosel
B) Enterosel
C) Asherman sendromu
D) Karinküla mirtiformis
E) Yousef sendromu

Doğru cevap: D

6.



Yukarıdaki şekilde fourchette ile anüs arasında kalan siyah boyalı alana ne ad verilir?

- A) Mons pubis
- B) Nymphae
- C) Fossa navikularis
- D) Perineal cisim
- E) Himen feminus

Doğru cevap: D

7.

- I. M. iskiokavernosus
- II. M. bulbokavernosus
- III. M. sfinkter ani eksternus

Yukarıdaki kaslardan hangisi veya hangileri perineal cismin yapısına katılır?

- A) Yalnız I
- B) Yalnız II
- C) I ve II
- D) I ve III
- E) II ve III

Doğru cevap: E

8. Aşağıdakilerden hangisi yüzeysel perineal kompartman kaslarından biri değildir?

- A) M. transversus perinei superfisialis
- B) M. iskiokavernosus
- C) M. bulbokavernosus
- D) M. sfinkter ani externus
- E) M. sfinkter üretra

Doğru cevap: E

9. Aşağıdakilerden hangisi pelvik diyafram kaslarından birisidir?

- A) M. transversus perinei superfisialis
- B) M. sfinkter ani externus
- C) M. transversus perinei profundus
- D) M. sfinkter üretra
- E) M. koksigeus

Doğru cevap: E

10. Aşağıdaki vasküler yapılardan hangisi vulvanın kanlanmasında görev alır?

- A) A. mesenterica inferior
- B) A. pudenda interna
- C) A. vajinalis
- D) A. uterina
- E) A. ovarica

Doğru cevap: B

11.

- I. Klitoris
- II. Bartholin bezi
- III. Labium majus pudendi

Yukarıda verilen vulvar yapılardan hangisi veya hangileri direk pelvik lenf nodlarına drene olabilir?

- A) Yalnız I
- B) Yalnız II
- C) Yalnız III
- D) I ve II
- E) I ve III

Doğru cevap: D

12. Pudental arter, ven ve sinir peritoneal kaviteden perineye aşağıdaki yapılardan hangisinden geçerek girer?

- A) Alcock kanalı
- B) İnguinal kanal
- C) Hesselbach üçgeni
- D) Femoral üçgen
- E) Obturator kanal

Doğru cevap: A

13. On iki yaşında kız çocuğuna cinsel istismar şüphesi ile jinekolojik adli muayene yapılıyor. Yapılan muayenede himen intakt olarak izleniyor.

Bu hastada aşağıdaki anatomik oluşumlardan hangisinin zedelenme ihtimali diğerlerine göre daha azdır?

- A) Mons pubis
- B) Labium majus pudendi
- C) Nymphae
- D) Anüs
- E) Posterior fornix

Doğru cevap: E

14. Aşağıdakilerden hangisi vajinanın özelliklerinden birisi değildir?

- A) Paramezonefrik kanal ve ürogenital sinüsten gelişir.
- B) Submukoza tabakası çok katlı, non-keratinize yassı epitel ile kaplıdır
- C) Arka duvarı ön duvarından uzundur.
- D) Vajina yanlarda endopelvik fasiaya ait yapılarla arkus tendineusa tutunur.
- E) Vajinal pH 3.5-4.5 arasındadır.

Doğru cevap: B

15. Vajenin üst 2/3'ünün innervasyonu aşağıdaki yapılardan hangisi tarafından sağlanır?

- A) Uterovajinal pleksus
- B) N.pudendalis
- C) Vezikal pleksus
- D) Medial rektal pleksus
- E) Ovaryan pleksus

Doğru cevap: A

16. Vajenin alt 1/3'ünün lenfatik drenajı aşağıdaki yapılardan hangisi tarafından sağlanır?

- A) İnternal iliak lenf nodları
- B) Eksternal iliak lenf nodları
- C) Paraaortik lenf nodları
- D) İnguinal lenf nodları
- E) Femoral lenf nodları

Doğru cevap: D

17. Servikal intraepitelyal neoplazilerin en sık geliştiği anatomik bölge aşağıdakilerden hangisidir?

- A) Endometrial alan
- B) Ektoservikal alan
- C) Endoservikal alan
- D) Skuamokolumnar bileşke
- E) Transformasyon zonu

Doğru cevap: E

18. Gebe veya kombine oral kontraseptif kullanan kadınlarda endoservikal epitelin ektoservikse doğru evertte olması durumunda gözlenen epitel aşağıdakilerden hangisidir?

- A) Kolumnar epitel
- B) Tek katlı yassı epitel
- C) Çok katlı yassı epitel
- D) Transizyonel epitel
- E) Keratinize epitel

Doğru cevap: A

19. Endoservikal bezlerin ağızlarının tıkanması sonucunda oluşan retansiyon kistlerine ne ad verilir?

- A) Nabothi kisti
- B) Nuck kanal kisti
- C) Parooforon
- D) Gartner kanal kisti
- E) Morgagni kisti

Doğru cevap: A

20. Histerektomi operasyonu esnasında içerisinde uterin arter ve ureter bulunması nedeniyle aşağıdaki yapılardan hangisinin kesilmesi esnasında dikkatli olunması gereklidir?

- A) Kardinal ligament
- B) Sakrouterin ligament
- C) Ligamentum rotundum
- D) Ligamentum latum uteri
- E) İnfundibulopelvik ligament

Doğru cevap: A

21. Dismenore ve kronik pelvik ağrı tanısıyla laparoskopik uterin sinir ablasyonu planlanan hastada operasyon sırasında kesilmesi gereken yapı ve bu yapının içinden geçen sinir aşağıdaki seçeneklerden hangisinde doğru olarak verilmiştir?

- A) Kardinal ligament - Superior hipogastrik pleksus
- B) Kardinal ligament - İnférieur hipogastrik pleksus
- C) Sakrouterin ligament - Superior hipogastrik pleksus
- D) Sakrouterin ligament - İnférieur hipogastrik pleksus
- E) İnfundibulopelvik ligament - Superior hipogastrik pleksus

Doğru cevap: D

22. Ligamentum rotundumun inguinal kanala girerken bir parça peritonu da beraberinde sürükleyerek oluşturduğu kistik yapıya ne ad verilir?

- A) Nabothi kisti
- B) Nuck kanal kisti
- C) Parooforon
- D) Gartner kanal kisti
- E) Morgagni kisti

Doğru cevap: B

23. Otuz sekiz yaşında karın ve kasık ağrısı şikayeti ile acile başvuran kadın hastanın yapılan tetkiklerinde beta hcg sonucu negatif saptanıyor, tam kan sayımında ve idrar tetkikinde patolojik bir durum saptanmıyor. Yapılan alt abdomen BT'sinde inguinal kanal ile uyumlu FIGO sınıflamasına göre tip 8 miyom saptanıyor.

Bu miyomun aşağıdaki oluşumlardan hangisinden gelişme ihtimali diğerlerine göre daha fazladır?

- A) Kardinal ligament
- B) Sakrouterin ligament
- C) Ligamentum rotundum
- D) Ligamentum latum uteri
- E) İnfundibulopelvik ligament

Doğru cevap: C

24. Uterin arterin dalları ile ilgili aşağıdakilerden hangisi yanlıştır?

- A) Arkuat dalı uterin kaviteye paralel yerleşimlidir ve yüzeysel miyometriumu beslerler.
- B) Radial dalı miyometriumu dik açı ile girerler ve miyometriyumun derin kısımlarını beslerler.
- C) Endometriyumun fonksiyonel bölümünde spiral arterler yer alır.
- D) Spiral arterler hormonal uyarılara yanıt verirler.
- E) Spiral arterler arasında yoğun anastomozlar bulunur.

Doğru cevap: E

25. Aşağıdaki organlar ve bu organların primer drene oldukları lenfoid bölge eşleştirmelerinden hangisi yanlıştır?

- A) Over - Paraaortik lenf nodları
- B) Tuba - Paraaortik lenf nodları
- C) Vajen üst 2/3 - Pelvik lenf nodları
- D) Vajen alt 1/3 - İnguinal lenf nodları
- E) Serviks - İnguinal lenf nodları

Doğru cevap: E

26. Tuba uterinanın sırasıyla en dar ve en geniş bölümleri aşağıdaki seçeneklerden hangisinde doğru olarak verilmiştir?

- A) Pars infundibulum - Pars ampullaris
- B) Pars istmika - Pars ampullaris
- C) Pars interstitialis - Pars ampullaris
- D) Pars istmika - Pars infundibulum
- E) Pars interstitialis - Pars infundibulum

Doğru cevap: C

27. Tuba uterinanın periton ile örtülmemiş bölümü aşağıdakilerden hangisidir?

- A) İnterstitialis kısım
- B) İstmik bölge
- C) Ampullanın proksimal kısmı
- D) Ampullanın distal kısmı
- E) İnfundibulum fimbriaları

Doğru cevap: E

28. Tuba uterinanın iç yüzü aşağıdaki epitellerden hangisi ile örtülüdür?

- A) Tek katlı silyalı kolumnar epitel
- B) Tek katlı yassı epitel
- C) Çok katlı yassı epitel
- D) Transizyonel epitel
- E) Keratinize epitel

Doğru cevap: A

29.

- I. Ligamentum rotundum
- II. Ligamentum ovarii proprium
- III. Ligamentum suspensorium ovarii

Yukarıdaki yapılardan hangisi veya hangileri embriyolojik olarak gubernakulumun artığıdır?

- A) Yalnız I
- B) Yalnız II
- C) Yalnız III
- D) I ve II
- E) I ve III

Doğru cevap: D

30. Çoğunlukla sol ovaryan ven ve sağ ovaryan ven sırasıyla aşağıdaki venöz yapılardan hangisine dökülür?

- A) Sol vena renalis - Sağ vena renalis
- B) Sol vena renalis - Vena cava inferior
- C) Vena cava inferior - Sağ vena renalis
- D) Vena cava inferior - Vena cava superior
- E) Vena cava inferior - Vena cava superior

Doğru cevap: B

31. Elli altı yaşında 10 yıl önce total uterin prolapsus nedeniyle vajinal histerektomi yapılan kadın hastaya, vajinal cuff prolapsusu nedeniyle sakrospinöz ligament fiksasyonu operasyonu uygulanıyor. Operasyon sırasında vajinal kanamanın beklenenden fazla olması durumunda aşağıdaki yapılardan hangisinin zedelenmiş olma ihtimali diğerlerinden daha fazladır?

- A) A. glutealis superior
- B) A. glutealis inferior
- C) A. obturatoria
- D) A. rektalis superior
- E) A. rektalis inferior

Doğru cevap: B

32. Postpartum kanama nedeniyle 32 yaşında kadın hastanın intraoperatif olarak bilateral hipogastrik arterleri arka dallarını verdikten sonra bağlanıyor.

Bu hastada aşağıdaki vasküler yapılardan hangisinin etkilenmesi beklenmez?

- A) A. uterina
- B) A. vajinalis
- C) A. rektalis media
- D) A. vesikalis inferior
- E) A. sakralis lateralis

Doğru cevap: E

33. Vulva, perine, perianal bölge ve üretranın duyu innervasyonu ile eksternal anal sfinkter ve perine kaslarının motor innervasyonu aşağıdaki sinirlerden hangisi tarafından sağlanır?

- A) İliohipogastrik sinir
- B) İlioinguinal sinir
- C) Lateral femoral kutanöz sinir
- D) Posterior femoral kutanöz sinir
- E) Pudental sinir

Doğru cevap: E

34. Üreterlerin pelvik bölgedeki seyri ile ilgili aşağıdaki ifadelerden hangisi yanlıştır?

- A) Ana iliak arteri lateralinden çaprazlarlar.
- B) İfundibulopelvik ligamenti alttan çaprazlarlar.
- C) Uterosakral ligamentin lateralinde ilerler.
- D) Uterin arteri alttan çaprazlarlar.
- E) Vajenin üst-anterior bölümünden geçerek mesaneye girerler.

Doğru cevap: A

35. Sistosel ve rektosel gelişimi sırasıyla aşağıdaki bölgelerden hangisinde meydana gelir?

- A) Prevezikal boşluk - Rektovajinal boşluk
- B) Prevezikal boşluk - Pararektal boşluk
- C) Vezikovajinal boşluk - Rektovajinal boşluk
- D) Vezikovajinal boşluk - Pararektal boşluk
- E) Presakral boşluk - Rektovajinal boşluk

Doğru cevap: C

JİNEKOLOJİDE MUAYENE VE TANISAL İŞLEMLER

36. Kadınlarda jinekolojik muayene prensipleri ile ilgili aşağıdakilerden hangisi yanlıştır?

- A) Sezaryen ile doğum yapan primipar hastada emmet yırtığı görülebilir.
- B) Emmet yırtığı unilateral veya bilateral olabilir.
- C) Serviks, vajen uzun eksenine bükülüyorsa uterus antevert olarak adlandırılır.
- D) Spekulum tatbikinde lubrikan jel kullanımı smear sonuçlarına olumsuz etki yapmaz.
- E) Spekulum tatbikinde lubrikan jel kullanımı klamidyaya saptanmasında yalancı negatifliğe yol açar.

Doğru cevap: E

37. Aşağıdaki durumların hangisinde vajen yan duvarından yapılan hormonal değerlendirme smear sonucunda bazal-parabazal hücre hakimiyeti beklenir?

- A) Gebelik durumu
- B) Polikistik over sendromu
- C) Kombine oral kontraseptif kullanımı
- D) Minipill kullanımı
- E) Postmenapozal dönem

Doğru cevap: E

38. Yetmiş iki yaşında kadın hasta vulvada kaşıntı şikayeti ile başvuruyor. Öyküsünden son bir aydır kaşıntı için medikal tedavi aldığı ancak şikayetlerinin geçmediği öğreniliyor. Yapılan muayenede vulvar bölgede lokalize bir şişlik saptanıyor.

Bu olguda tanı için en uygun yaklaşım aşağıdakilerden hangisidir?

- A) Collins Toluidin Mavisi uygulanarak kolposkopi eşliğinde boya tutan bölgelerden biyopsi alınması
- B) Collins Toluidin Mavisi uygulanarak kolposkopi eşliğinde boya tutmayan bölgelerden biyopsi alınması
- C) Lugol solüsyonu uygulanarak kolposkopi eşliğinde boya tutan bölgelerden biyopsi alınması
- D) Lugol solüsyonu uygulanarak kolposkopi eşliğinde boya tutmayan bölgelerden biyopsi alınması
- E) Üç aylık medikal tedavinin ardından kontrole çağırılması

Doğru cevap: A

39. Otuz altı yaşında kadın hasta son 6 aydır cinsel ilişki sonrası olan kanama şikayeti ile başvuruyor. Öyküsünden 28 günde bir adet gördüğü ve adetlerinin 4-5 gün sürdüğü öğreniliyor. Yapılan abdominal ultrasonografide endometriyum kalınlığı 8 mm ve her iki over doğal görünümde saptanıyor. 1 ay önce sağlık ocağında yapılan smear tetkikinin normal olduğu öğreniliyor. Beta hcg tetkiki negatif saptanan hastanın spekulum muayenesinde patoloji saptanmıyor.

Bu hastanın şikayetine yönelik aşağıdaki işlemlerden hangisinin uygulanması en doğrudur?

- A) Kuldosentez
- B) Endometrial biyopsi alınması
- C) Kolposkopi
- D) Konizasyon
- E) Vajinal biyopsi alınması

Doğru cevap: C

40.

- I. Normal skuamöz epitel
- II. İmmatür metaplastik yassı hücreli epitel
- III. İnvaziv kanser hücreleri

Yukarı durumlardan hangisi veya hangilerinde Schiller testinde lügol solüsyonu uygulanmasını takiben iyot tutulmaz ve beyaz renkli bir görünüm oluşur?

- A) Yalnız I
- B) Yalnız II
- C) Yalnız III
- D) I ve II
- E) II ve III

Doğru cevap: E

41. İnce bir kanül ile vakum uygulanarak dilatasyona gerek duyulmadan endometrial kaviteden örnek alınmasına ne ad verilir?

- A) Pipelle biyopsi
- B) Probe küretaj
- C) Fraksiyone küretaj
- D) Histereskopi
- E) Histerosonografi

Doğru cevap: A

42. Histerosalpingografi uygulaması için menstrüel siklustaki en uygun tarih aralığı aşağıdakilerden hangisidir?

- A) İlk altı gün
- B) adet kanaması bitiminden itibaren ilk beş gün içinde
- C) ovulasyon dönemi
- D) on altı, yirmi birinci günler arası
- E) Son altı gün

Doğru cevap: B

43. Histerosalpingografi uygulaması sırasında lipid bazlı kontrast madde kullanılan bir hastada suda çözünen kontrast madde kullanılan hastaya göre aşağıdakilerden hangisinin görülmesi beklenir?

- A) Daha kısa sürede absorbe olma
- B) Azalmış emboli riski
- C) Tubal yapıdaki rezolüsyonda azalma
- D) Artmış uterin kramp riski
- E) İşlem sonrası daha yüksek spontan gebelik ihtimali

Doğru cevap: E

44.

- I. Konjenital uterin anomali
- II. Pelvik inflamatuvar hastalık
- III. Gebelik

Yukarı durumlardan hangisi veya hangilerinde histerosalpingografi uygulanması kontraendikedir?

- A) Yalnız I
- B) Yalnız II
- C) Yalnız III
- D) I ve III
- E) II ve III

Doğru cevap: E

45. Endometrial polip ve endometriozis tanılarında kullanılan en hassas yöntemler sırasıyla aşağıdakilerden hangileridir?

- A) Laparoskopi - Histerosalpingografi
- B) Histerosonografi - Laparoskopi
- C) Histerosalpingografi - Laparoskopi
- D) Histereskopi - Histerosalpingografi
- E) Histerosonografi - Histerosalpingografi

Doğru cevap: B